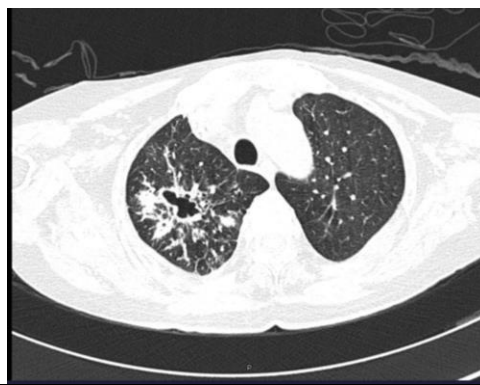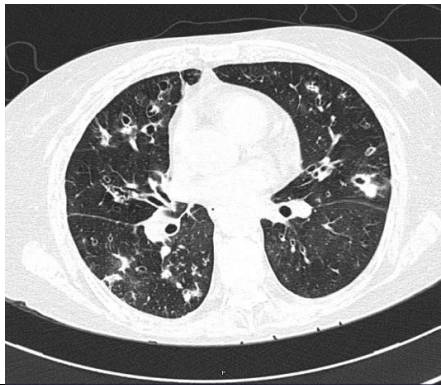
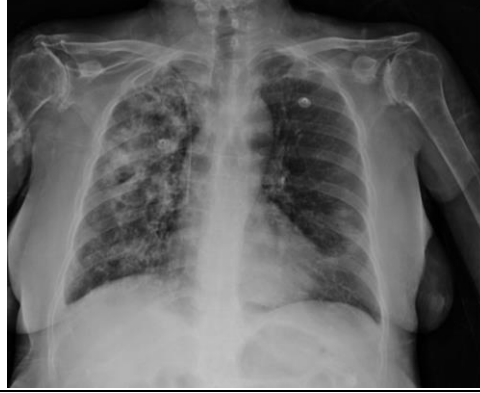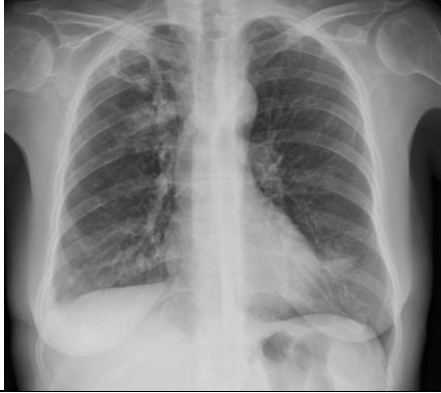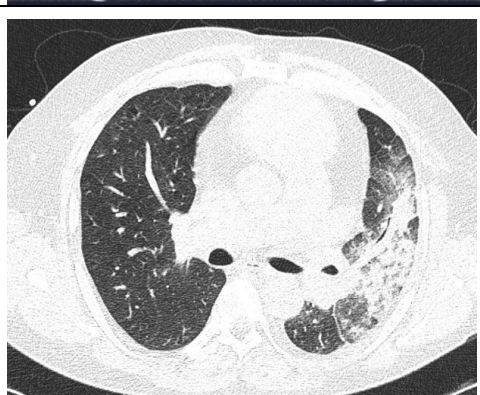
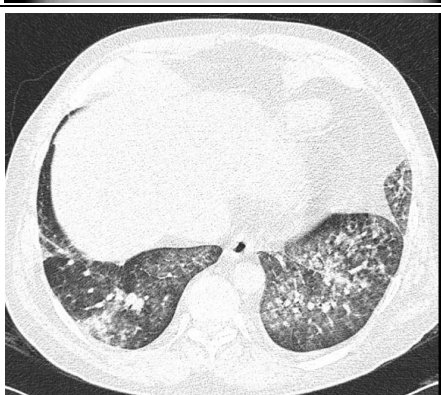
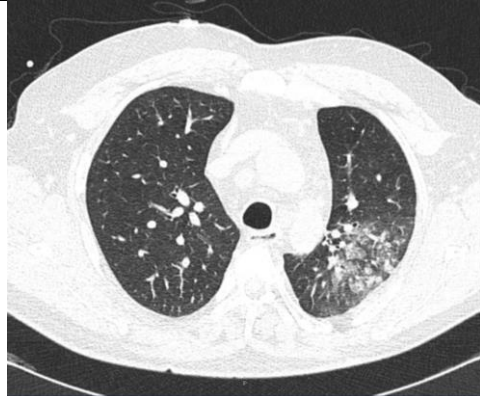


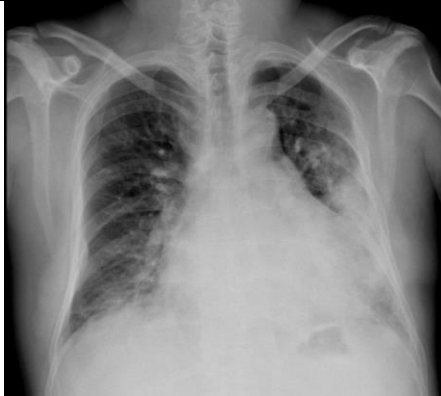Paciente femenina de 62 años, con exposición a humo de leña. Acude por tos con expectoración amarillenta y disnea.



Dxs
INSUFICIENCIA RESPIRATORIA TIPO I. BRONQUIECTASIAS INFECTADAS

Paciente femenina de 62 años, con exposición a humo de leña. Acude por tos con expectoración amarillenta y disnea.



Dxs INSUFICIENCIA RESPIRATORIA TIPO I. BRONQUIECTASIAS INFECTADAS